AGNOSIA

Con el término agnosia se designan las perturbaciones en el procesamiento complejo de la información sensorial (De Renzi, 2000). De acuerdo con la temprana clasificación hecha por Lissauer (1890), pueden identificarse los síndromes agnósicos aperceptivos y los asociativos. Por percepción se entiende el nivel de elaboración de datos sensoriales que permite reconocer y discriminar patrones complejos, mientras que asociación denota el nivel funcional que relaciona los datos discriminados con las imágenes de memoria depositadas en el cerebro por las diferentes modalidades sensoriales y que confieren significación a lo percibido. Basado en este modelo de reconocimiento, Warrington (1985) propuso la existencia de una etapa sensorial, realizada por las cortezas visuales primarias, y dos etapas postsensoriales: una de categorización perceptual y otra de categorización semántica. En relación con la modalidad sensorial del material percibido, las alteraciones en el procesamiento sensorial complejo se han clasificado en agnosias; visual (para objetos, colores y rostros), auditiva (para material verbal y no verbal), espacial y corporal (asomatognosia).

AGNOSIAS VISUALES

AGNOSIA PARA OBJETOS

La alteración en el reconocimiento de objetos se refiere a la imposibilidad de reconocer los objetos de forma inmediata y sintética, a partir de cierta cantidad de informaciones visuales simultáneas; o bien a la incapacidad de adscribir significado a un objeto percibido (Hécaen & Albert, 1978).

AGNOSIA AL COLOR

La agnosia al color, o trastorno en el reconocimiento inmediato de colores, puede determinarse a partir de identificación y pareamiento de colores, clasificación de piezas de color levemente diferentes, evocación de colores asociados a los objetos o pareamientos color-objeto. En la agnosia al color se altera el reconocimiento de color como atributo especifico de los objetos. Generalmente, este trastorno se presenta asociado a la agnosia para objetos, y a menudo implica problemas relativos al campo visual. No se trata de un defecto de la percepción cromática, sino de una dificultad específica para entender la significación

de los colores en relación con los objetos, o compromiso de la representación mental de color, por lo regular a consecuencia de lesiones posteriores del hemisferio izquierdo.

AGNOSIA APERCEPTIVA

La agnosia aperceptiva se caracteriza por un defecto básico en la percepción visual, manifiesto en la incapacidad para reconocer las diferencias que distinguen dos objetos similares y para reconstruir mentalmente formas visuales.

Agnosia asociativa

En la agnosia asociativa el paciente percibe formas pero es incapaz de interpretarlas; los pacientes con agnosia asociativa son capaces de parear figuras semejantes y aun copiarlas, pero no pueden relacionar formas con objetos, por ejemplo un rectángulo con un libro. La Figura 3.3 ilustra la agnosia aperceptiva y asociativa.

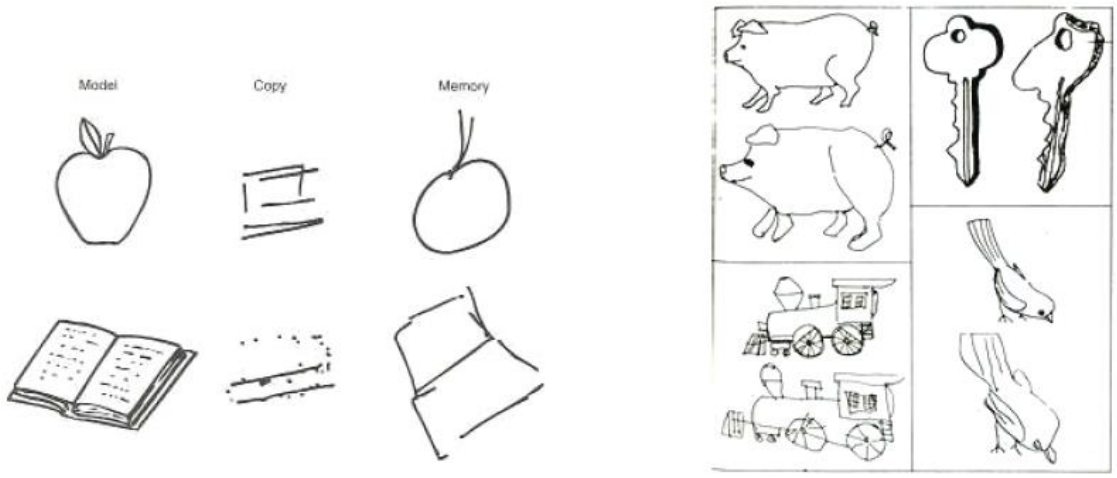

Figura 3.3. Agnosia visual aperceptiva (izquierda): el paciente no puede copiar figuras por su incapacidad de reconocer las formas visuales; agnosia visual asociativa (derecha) el paciente puede copiar figuras pero no logra reconocer qué representan las figuras.

PROSOPAGNOSIA

Se define como la perturbación en el reconocimiento visual de caras, en ausencia de deterioro intelectual y con agudeza visual conservada (Bodamer, 1947). El reconocimiento de rostros familiares se efectúa de manera instantánea, a partir de informaciones provenientes de la visión y de memorias adquiridas en el pasado (De Renzi, Perani, Carlesimo, Silveri, Fazio, 1994). La prosopagnosia es un trastorno poco común que se asocia a lesiones temporo-occipitales derechas, o más frecuentemente bilaterales. Las caras se reconocen como tales, pero han perdido su individualidad. En ocasiones, el trastorno es tan severo que el paciente no se reconoce a sí mismo en el espejo o en una fotografía. En lugar de identificar inmediatamente los rostros familiares, debe recurrir a artificios y estrategias de reconocimiento: el peinado, el tono de las voces, los detalles de la indumentaria, etcétera. Las dificultades para la identificación de caras se extienden a la incapacidad de distinguir diferencias individuales entre animales de una misma especie, u objetos, como pueden ser vehículos de diversas marcas. Esta incapacidad sugiere que la prosopagnosia es un defecto general del reconocimiento de todo patrón que posea un cierto grado de complejidad perceptual. La interpretación de este trastorno en términos de su naturaleza perceptual o amnésica continúa siendo un punto de controversia en la bibliografía neuropsicológica (Lopera, 2000). Los resultados de las investigaciones relativas al reconocimiento visual y auditivo complejo permiten concluir que existen por lo menos dos variedades de agnosia consecutivas a lesiones hemisféricas unilaterales: las perceptivas y las asociativas (De Renzi, Faglioni, Grossi, Nichelli, 1991). Todas las tareas que son particularmente sensibles a lesiones del hemisferio derecho, como apareamiento de colores, identificación de imágenes superpuestas o identificación de caras, por diferentes que ellas sean en lo que concierne al contenido de los estímulos, tienen en común que la tarea destaca aspectos de la discriminación perceptual fina. Por el contrario, las pruebas sensibles a lesión del hemisferio -izquierdo, como es el caso del apareamiento imagen-objeto o color- objeto, llevan implícita la capacidad de comprender la significación de los estímulos.

AGNOSIA AUDITIVA

La incapacidad para identificar los sonidos verbales y/o no verbales como consecuencia de una lesión cerebral, se denomina agnosia auditiva (Vignolo, 1969). En términos generales, los resultados de diversas investigaciones señalan que la agnosia auditiva por lesión izquierda se debe a la incapacidad de asociar el sonido percibido con el significante correspondiente en tanto que la agnosia por lesión derecha es el resultado de un defecto de discriminación acústica de sonidos. Las dificultades en el reconocimiento auditivo por lesiones hemisféricas derechas se refieren más a sonidos no verbales (sonidos naturales, voces, etc.). Cuando se trata de notas musicales y melodías, el trastorno se denomina amusia (Hécaen & Albert, 1978).

Si se tiene dificultad para discriminar sonidos verbales o fonemas, la alteración corresponde una variante de la afasia de Wernicke (afasia acústico-agnósica). La pérdida total del oído fonémico se conoce como sordera verbal.

AGNOSIA ESPACIAL

La agnosia espacial puede manifestarse como la incapacidad para orientarse en lugares familiares, para reconocer claves topográficas al evocar mentalmente sitios y para localizar ciudades en un mapa; o como un desconocimiento de los estímulos localizados en un hemiespacio, en cuyo caso se denomina agnosia espacial unilateral (o negligencia hemiespacial) (Robertson & Halligan, 1999). Cuando a los pacientes con agnosia espacial unilateral se les pide que realicen una variedad de tareas en el espacio, pueden ignorar los estímulos situados en el espacio contralateral a la lesión (Figura 3.4). Así, ante la orden de dibujar una flor, dibujan únicamente los pétalos de un lado; cuando copian algo, copian solamente -o mejor- la mitad derecha; al leer, leen la mitad derecha de una palabra e igualmente escriben solamente en el lado derecho de la hoja. En general, este defecto mejora con el transcurso del tiempo, y se asocia con lesiones posteriores del hemisferio derecho. Se han publicado también algunos casos de agnosia espacial unilateral derecha por lesión cerebral izquierda, generalmente en paciente analfabetos y en zurdos. Desde las primeras descripciones de este síndrome, el defecto se atribuye a una deficiencia en la atención visual espacial. La ejecución normal de los pacientes en el espacio contralateral a la lesión, sugiere

que cada hemisferio está organizado para atender a los estímulos contralaterales (Karnath, Milner, Vallar, 2002).



Figura 3.4 Ejemplo de agnosia espacial unilateral en la copia de una figura.

AGNOSIA CORPORAL O ASOMATOGNOSIA

El concepto de imagen corporal se refiere a la percepción espacial del propio cuerpo y a la conciencia de sus características, formada a través de la información sensorial somestésica previa y actual. La hemiasomatognosia es un trastorno relativamente común ocasionado por lesiones posteriores del hemisferio derecho y consiste en la inadecuada percepción del hemi cuerpo contralateral a la lesión. De acuerdo con Fredericks (1985), clínicamente es posible distinguir la hemiasomatognosia consciente y la no consciente, las que difieren en varios aspectos. En la primera, el sujeto se siente como hemi-amputado, y el fenómeno es generalmente transitorio o paroxístico. En la hemiasomatognosia no consciente, el sujeto se comporta como si su hemi cuerpo no existiese no se preocupa en absoluto de él, por ejemplo, omite taparse la mitad del cuerpo, se afeita la mitad de la cara, etc. Este trastorno puede persistir durante largo tiempo y por lo regular se asocia con hemiplejía y otros síntomas de lesión parietal, como apraxia construccional, anosognosia y agnosia espacial unilateral. El termino anosognosia se refiere al no reconocimiento de los defectos funcionales que presenta un paciente, condición que también se conoce como síndrome de Babinski. El nivel más evidente de anosognosia se observa en algunos casos de hemiplejia, cuando el paciente no está consciente de sus miembros paralizados o, ante preguntas especificas, niega verbalmente el trastorno (anosognosia verbal).

Otros trastornos conductuales que pueden estar asociados con la asomatognosia son la anosodiaforia (el paciente da poca importancia al problema percibido), la misoplejia (experimenta sentimientos de odio hacia los miembros paralizados); personificación (en el contexto de una reacción eufórica, el sujeto asigna sobrenombres a sus miembros paralizados) y somatoparafrenia (el individuo cree que sus miembros pertenecen a otra persona) (Feinberg, Venneri, Simone, Fan, Northoff, 2009).

APRAXIA

La apraxia puede definirse como un trastorno en la ejecución intencional de un gesto consecuente a una lesión cerebral (Ardila & Rosselli, 2007). Un gesto motor es un comportamiento aprendido, que tiene un fin de comunicación a través de una realización motora, de la misma manera que el lenguaje es un comportamiento aprendido cuyo objetivo es el mensaje verbal, y que tiene una realización sonora. De acuerdo con la clasificación que Liepmann (1900) propuso a comienzos del siglo XX, esta definición implica que la alteración no se presenta por compromiso motor o sensitivo, sino debido a una disociación entre la idea del movimiento y su ejecución motora (Cuadro 3.5).

Apraxias motoras	Cinética Ideomotora Ideacional	Frontal premotor contralateral Parietal izquierdo Parietal izquierdo posterior
Apraxias espaciales	Apraxia construccional Apraxia del vestir	Parietal, parieto-temporo-occipital derecho Parietal derecho

Cuadro 3.5. Principales formas de apraxia

Los principales tipos de apraxia se describen a continuación, acompañados de sus características.

APRAXIA BUCOLINGUOFACIAL

Apraxia bucolinguofacial o apraxia oral consiste en la dificultad para llevar a cabo movimientos voluntarios de los músculos de la laringe, faringe, lengua, labios y mejillas (Pineda & Ardila, 1992). Esta dificultad se refiere a la realización de movimientos sin una finalidad lingüística, como los movimientos de soplar, aspirar, hinchar las mejillas, sacar la lengua, hacer el gesto de besar o la mímica del llanto. Cuando se alteran los movimientos relacionados con la producción del habla, se utiliza el nombre de **apraxia verbal**, la cual presenta en general las características descritas en la afasia motora aferente, básicamente dificultades en la organización y planeación de los movimientos articulatorios y disociación entre la producción automática y la voluntaria.

La lesión asociada con este trastorno es izquierda y se localiza en la porción anterior del lóbulo parietal.

APRAXIA IDEOMOTORA

Se refiere a la dificultad que el paciente tiene para realizar una diversidad de gestos: a) simbólicos, como el saludo militar y el signo de la cruz; b) expresivos, por ejemplo, el de despedida o llamado con la mano: c) descriptivos corporales, como el de peinarse, cepillarse los dientes o fumar; y d) de utilización de objetos: cortar con unas tijeras, abrir una puerta o clavar una puntilla (Geschwind & Damasio, 1985).

Dentro de los movimientos evaluados se deben incluir movimientos transitivos (movimientos que implican la utilización de objetos) y movimientos intransitivos (movimientos que no requieren la utilización de objetos); dentro de estos últimos es deseable utilizar movimientos simbólicos (movimientos que tienen un significado; por ejemplo, el saludo militar) y movimientos arbitrarios (por ejemplo, colocar la mano sobre el hombro). Algunos de los movimientos incluidos deben dirigirse hacia el propio cuerpo (movimientos reflexivos, por ejemplo, peinarse); otros, hacia fuera del cuerpo (movimientos no reflexivos, por ejemplo, lanzar una piedra). Dado que en algunos casos de apraxia se observa una disociación entre ambas manos, es necesario pedirle al paciente que realice movimientos con una y otra mano, iniciando deseablemente con la mano izquierda.

Finalmente, teniendo en cuenta que los movimientos que implican una coordinación bimanual pueden ser especialmente difíciles de ejecutar, es relevante incluir movimientos que requieran el uso de una sola mano (unilaterales) y movimientos que exigen el empleo de ambas manos (bilaterales).

En el análisis de la ejecución se observa gran variedad de errores: (a) Desorganización en las secuencias temporales y espaciales; (b) Condensación de dos movimientos en uno; (c) Asociaciones incorrectas; (d) Perseveraciones; (e) Movimientos amorfos; (f) Incapacidad de realizar el movimiento; (g) Respuestas difusas o distorsionadas; (h) Lentificación o torpeza; (i) Utilización de la mano como si fuera un instrumento. La apraxia ideomotora se puede observar en casos de lesiones parietales izquierdas, pero también se encuentra asociada con lesiones del cuerpo calloso. La apraxia callosa resulta de la desconexión interhemisférica (hemiapraxia) y es uno de los síntomas del síndrome de Sperry (síndrome de desconexión interhemisférica); la hemiapraxia se caracteriza por la incapacidad para realizar gestos con la mano izquierda, al tiempo que se conserva esta habilidad con la mano derecha. De acuerdo con Liepmann (1900), este fenómeno se debería a que los engramas motores viso-cinestésicos se encuentran en el hemisferio izquierdo y no tienen acceso (dada la desconexión interhemisférica) a las áreas motoras del hemisferio derecho, que son las que controlan los movimientos de la mano izquierda. En las apraxias causadas por lesiones parietales posteriores izquierdas, la deficiencia se asocia con una perturbación de la capacidad para programar los movimientos o con la destrucción de los engramas motores visuocinestesicos, en términos de Liepmann. En general, se observa que las lesiones izquierdas comprometen la ejecución de movimientos tanto con la mano derecha como con la mano izquierda, mientras que lesiones en el hemisferio derecho sólo afectan la realización de gestos con la mano contralateral.

APRAXIA IDEACIONAL

Consiste en la perturbación del plan de una secuencia de acción o en la alteración de la sucesión lógica y armónica de gestos elementales (Ochipa, Rothi & Heilman, 1989). Los gestos implicados en la realización de tareas como preparar una carta, llamar por teléfono, etc., incluyen una serie de movimientos elementales que los pacientes simplifican; también

omiten etapas o mezclan los movimientos de una serie con los de otra. Aunque los individuos que padecen apraxia ideacional realizan la secuencia de movimientos de forma inadecuada, los actos individuales pueden ser correctamente ejecutados. En ocasiones, el defecto puede aparecer también con la utilización correcta de objetos. Hay pacientes que no conocen el uso apropiado de un objeto o ignoran que hacer con él. En estos individuos se acentúa un defecto conceptual, y a esta forma de apraxia en ocasiones se denomina como apraxia conceptual (Heilman, Maher, Greenwald, Rothi, 1997).

Según el modelo fisiopatológico de Liepmann, en la apraxia ideomotora el conocimiento de los actos se mantiene, pero no es posible organizar las imágenes motoras. En cambio, en la apraxia ideacional lo que se altera es la representación mental del acto que ha de cumplirse, es decir, su organización secuencial.

APRAXIA CONSTRUCCIONAL

Este tipo de apraxia puede definirse como un defecto de asociación entre la percepción visual y la acción apropiada (Kleist, 1934). Es en cierta forma un síndrome intermedio entre la apraxia y la agnosia, por lo que algunos autores han utilizado el nombre de apractoagnosia (Lange, 1936). Al evaluar esta apraxia, se observa la capacidad del paciente para dibujar objetos sencillos (una cruz o un cuadrado); copiar modelos, por ejemplo, de una casa o un cubo; o diseños más complejos como la figura de Rey-Osterrieth, y la capacidad de realizar tareas de ensamblaje, como los cubos de Kohs. Estas tareas exigen que el paciente sea capaz de analizar la situación, descubrir métodos para resolverla y sintetizar detalles en una unidad consistente. Los defectos en el dibujo proceden tanto de lesiones derechas como izquierdas; sin embargo, las características del trastorno difieren significativamente (Cuadro 3.6).

Lesiones derechas	Lesiones izquierdas
Defecto viso-espacial	Defecto de programación y control de la acción.
Orientación errónea de líneas	Orientación adecuada de líneas
Aumento en el número de rasgos	Simplificación de líneas y ángulos
Mayor cantidad de detalles	Ausencia de detalles internos
Mejor del lado derecho	Mejor del lado izquierdo
Ausencia de perspectiva	Utilización de perspectiva
Tendencia a la micro-reproducción	Tendencia a la macro- reproducción
Copia de derecha a izquierda	Copia de izquierda a derecha

Cuadro 3.6. Características del dibujo en caso de lesiones corticales

APRAXIA DEL VESTIR

Implica una alteración en el conocimiento del cuerpo y de su relación con los objetos y con el espacio en el cual se desplaza. Así, un acto como el de vestirse, que se ha automatizado durante el desarrollo, se convierte en una tarea que requiere de mucha reflexión y varios ensayos de aproximación. Este trastorno se relaciona con lesiones parietales en el hemisferio derecho.

Algunos autores enfatizan la hemiasomatognosia y los defectos espaciales generales como factores responsables de las dificultades para vestirse asociadas con lesiones cerebrales (Brain, 1941).

AMNESIA

La exploración e identificación de trastornos amnésicos representa uno de los problemas más importantes en la práctica neuropsicológica. La memoria es una función biológica que permite el registro, la retención (o almacenamiento) de información, y la recuperación (o evocación) de la información previamente almacenada. Es por demás una función muy sensible a diversas condiciones anormales.

La evaluación de la memoria puede llevarse a cabo mediante un examen clínico, a partir de pruebas simples que en ocasiones ponen de manifiesto un déficit amnésico no observado en el interrogatorio. Por ejemplo, la determinación de la capacidad de repetición de dígitos, de retención de una serie de 6 a 10 palabras y la reproducción de una figura presentada visualmente proporcionan una medida general de la conservación de los procesos de retención y recuperación de información. La integridad de la memoria remota se puede explorar fácilmente por medio de preguntas acerca de hechos culturales y políticos o sobre la biografía del paciente, contando obviamente con la confirmación de los datos por parte de un familiar.

En el examen de la memoria es fundamental evaluar sus diferentes tipos y modalidades: memoria inmediata, memoria de corto y memoria de largo plazo -según la distinción basada en el tiempo-, y memoria verbal, visual, auditiva, táctil o motora, de acuerdo con la modalidad que la memoria asuma. Es preciso también distinguir la memoria semántica de la episódica. Esta última corresponde a las memorias de la vida diaria seleccionadas según su valor afectivo, y se organizan alrededor de un eje biográfico espaciotemporal, propio de cada individuo (Tulving, 2000). Inversamente, la memoria semántica corresponde a los aprendizajes culturales mediados por símbolos, sin referencia personal, que varían en función del nivel cultural, el país y la época.

La memoria se ha definido como la conservación de la información sobre una señal luego de que la acción de la señal ha desaparecido (Sokolov, 1970). Amnesia es un trastorno en la memoria y semiológicamente, es posible distinguir varios tipos principales de amnesia:

1. **AMNESIA ANTERÓGRADA**: consiste en la incapacidad para retener información luego de una perturbación cerebral.
2. **AMNESIA RETRÓGRADA**: es la imposibilidad de evocar una información previamente aprendida.
3. **AMNESIA ESPECÍFICA**: se relaciona con un tipo particular de información (por ejemplo, verbal, espacial, etc.).
4. **AMNESIA INESPECÍFICA**: se presenta para todo tipo de material y puede asumir cualquier modalidad.

Los principales síndromes amnésicos, así como su correlato anatómico, se detallan a continuación.

AMNESIA DEL HIPOCAMPO La semiología precisa de este síndrome comienza con las intervenciones quirúrgicas de Scoville (1954) y las investigaciones neuropsicológicas de Milner (1966). A este síndrome corresponden las observaciones efectuadas en el paciente HM, a quien Scoville resecó bilateralmente el uncus, la amígdala, el hipocampo y el giro parahipocampal, como tratamiento de una epilepsia de difícil manejo.

La amnesia del hipocampo se manifiesta como una amnesia anterógrada global, que imposibilita la adquisición de toda información nueva (exceptuando ciertos aprendizajes motores). Se asocia con un déficit retrogrado parcial, con conservación de memorias remotas y aprendizajes previos, así como de la memoria inmediata y de la atención. No se acompaña de anosognosia (falta de consciencia del defecto) y confabulación, ni de trastornos de la personalidad o de las funciones intelectuales. El individuo, consciente de su incapacidad para registrar los sucesos, permanece integrado a la vida social e intenta compensar su deficiencia mediante la repetición verbal (Cuadro 3.7).

Amnesia retrógrada de aproximadamente 2 años
Amnesia anterógrada en todas las modalidades y para materia verbal y no verbal
Ausencia de confabulación
Memoria inmediata conservada
Memoria remota conservada
Atención conservada
Inteligencia normal

Cuadro 3.7. Características de la amnesia del hipocampo

La lesión unilateral del hipocampo ocasiona una deficiencia variable, según la localización. La patología unilateral izquierda produce una alteración de la memoria para información verbal, con sensibilidad particular a toda interferencia verbal, en tanto que la patología unilateral derecha, origina trastornos de la memoria no verbal viso espacial. Las lesiones unilaterales tienen un efecto menos duradero, a diferencia de las bilaterales, probablemente a partir de una recuperación a expensas del hemisferio sano.

AMNESIA TIPO KORSAKOFF Se utiliza la denominación "amnesia de tipo Korsakoff" para referirse a los síndromes amnésicos similares a los observados en el llamado "síndrome de Korsakoff". El síndrome de Korsakoff se relaciona directamente con la deficiencia en tiamina. Comúnmente se asocia con abuso crónico de alcohol, aunque también se ha descrito en una serie de trastornos relacionados con la mala nutrición. Los traumatismos craneoencefálicos que incluyen lesiones del sistema límbico pueden resultar en un defecto en la memoria similar al síndrome de Korsakoff (Ardila, 2009).

La amnesia de tipo Korsakoff se asocia entonces con lesiones diencefálicas, especialmente de los cuerpos mamilares y el núcleo dorso mediano del tálamo (Cuadro 3.8). El cuadro clínico corresponde a una amnesia anterógrada masiva asociada con un trastorno de la memoria retrógrada que sigue un gradiente temporal: mientras más alejada en el tiempo se encuentra una huella de memoria, mejor conservada se encuentra). Por lo regular se acompaña de confabulación, excepto en ciertas lesiones talámicas circunscritas. En general, se observa que la alteración se encuentra en el nivel de las estrategias de memorización e incluye dificultades en la evocación selectiva. Asociado con este síndrome, se observa frecuentemente un comportamiento eufórico y una anosognosia del déficit.

Amnesia retrógrada que sigue un gradiente temporal
Amnesia anterógrada en todas las modalidades y para materia verbal y no verbal
Usualmente hay confabulación
Defectos atencionales
Inteligencia disminuida
Anosognosia
Cambios comportamentales

Cuadro 3.8. Características de la amnesia de tipo Korsakoff

AMNESIA FRONTAL

La amnesia observada en caso de lesiones frontales es heterogénea, y consecuente con diferentes defectos subyacentes (Moscovitch & Melo, 1999). Sus características específicas en un paciente dependen de la localización y extensión del daño. En caso de lesiones de la región frontal basal se origina un síndrome caracterizado por trastornos severos en la evocación, acompañados de intensa confabulación (amnesia de tipo Korsakoff).

Cuando la afección se localiza en la convexidad frontal, aparecen dificultades para el aprendizaje de cualquier prueba que requiera de una estrategia, un código o una clasificación secuencial de la información (defectos en el control de la memoria o simplemente, defectos de meta memoria). Los pacientes con lesiones frontales presentan frecuentemente defectos atencionales, y estos defectos atencionales son también parcialmente la causa de su pobre productividad en las pruebas de memoria. Más aún, se ha enfatizado frecuentemente que los pacientes con lesiones frontales presentan trastornos graves en los conceptos temporales; no es entonces sorprendente que presenten defectos en la organización temporal de la memoria (**memoria secuencial:** recuerdo de orden temporal de los eventos) (Alexander, Stuss & Fansabedian, 2003).

AMNESIA GLOBAL TRANSITORIA

El diagnostico de amnesia global transitoria se basa en criterios semiológicos muy precisos, establecidos a partir del interrogatorio a una persona diferente del paciente, ya que este no tiene recuerdo alguno del suceso. El comienzo del episodio amnésico es siempre agudo. En ocasiones, ni el paciente ni quienes lo rodean advierten el trastorno, hasta que una actividad particular exige que se recurra a la memoria. Los factores desencadenantes que se mencionan con mayor frecuencia son situaciones altamente emocionales, la actividad sexual, la ansiedad, los baños con agua fría o caliente y el traumatismo encefálico leve (Ardila, 2008).

El trastorno de la memoria es típico: no se acompaña de trastorno de conciencia, pero el paciente acusa un malestar muy particular caracterizado por ansiedad, perplejidad y repetición reiterada de las mismas preguntas, en general relacionadas con el tiempo, el espacio y la situación actual. La conciencia de la deficiencia es variable; en ocasiones, el sujeto se inquieta debido a la modificación de su actividad mental, pero no la interpreta como un problema de la memoria. Por lo común, no se observan cambios en el carácter o el comportamiento. Así, en la definición de ictus amnésico se conjugan varios datos negativos: conservación de la conciencia y de la actividad intelectual que no requiere de la memoria -como serian el lenguaje, la actividad práctica o profesional, etc.- y ausencia de confusión mental.

La duración del trastorno es variable; en general oscila entre 1 y 10 horas. El déficit de memoria retorna progresivamente, y por lo regular finalmente persiste, de todo el episodio ictal, sólo una laguna amnésica. Su etiología es aún controvertida, pero se han propuesto dos mecanismos posibles: (1) vaso espasmo de los vasos que alimentan las áreas cerebrales relacionadas con la memoria; y (2) un efecto inhibitorio sobre la corteza del hipocampo, similar a la extensión de la onda de depresión de Leao (onda de hiperactividad seguido por una onda de inhibición). Los estudios con PET usualmente muestran hipo metabolismo en las regiones mesiales de ambos lóbulos temporales. Recientemente se ha sugerido que no solo se afecta la memoria, sino también las funciones ejecutivas (Jäger, Bäzner, Kliegel, Szabo, Hennerici, 2009).

AMNESIAS Y DISMNESIAS PAROXÍSTICAS

La alteración paroxística de la memoria asociadas con fenómenos epilépticos reviste gran importancia debido a su frecuencia y porque constituye un modelo de estudio de las funciones de la corteza cerebral en la memoria. Cuadros amnésicos, o de deficiencia, se observan en las crisis parciales complejas, el estatus de ausencia o el estatus parcial complejo. El paciente logra realizar actividades automáticas, pero muestra un defecto evidente en el registro amnésico: cae en un cuadro confusional, y al recobrar la conciencia no recuerda lo sucedido durante la crisis. La amnesia parcial relacionada con estados postictales se observa en las crisis parciales complejas y en las crisis tónico-clónicas generalizadas (International League Against Epilepsy, 1985). La descarga epiléptica de áreas de la cara externa de los lóbulos temporales no causa amnesia, sino un tipo de sintomatología relacionada con el recuerdo o temporalidad de las huellas de memoria. Los estados paroxísticos de dismnesia se presentan ante crisis parciales psíquicas, como el estado de ensoñación (reminiscencias elaboradas, a manera de ilusiones o alucinaciones amnésicas), la visión panorámica (rápida rememorizacion de la vida pasada) y los fenómenos de deja-vu (ya visto), deja- vecu (ya vivido) y deja-entendu (ya oído), o de jamais-vu (nunca visto), jamais-vecu (nunca vivido) o jamais-entendu (nunca oído). En todos estos casos, los síntomas desaparecen después de algunos minutos, o incluso segundos.

AMNESIA A CAUSA DE TRAUMATISMOS CRANEOENCEFÁLICOS (TCE)

La amnesia transitoria conmocional se relaciona con trastornos de la memoria a consecuencia de TCE leves, sin pérdida de conciencia, o con perdida durante algunos segundos. La semiológica de esta afección es equivalente a la del ictus amnésico (Anderson, Heitger, Macleod, 2006). La mayoría de los autores discuten el papel que desempeñaría una conmoción benigna de ambos hipocampos, y afirman que también podría intervenir un factor vascular. En caso de TCE moderados o graves la amnesia postraumática consiste en una alteración muy acentuada de la memoria, durante el estado confusional postraumático; el paciente, aunque alerta, no logra retener información alguna.

Con posterioridad a un TCE, en general se observan amnesia anterógrada severa, y amnesia retrograda que tienen un patrón temporal, en el cual los acontecimientos inmediatamente anteriores al TCE están completamente borrados abarcando periodos de minutos, horas, días,

meses o años. En los TCE, un aspecto importante es la variabilidad de la afección de la memoria según la cercanía temporal con el momento del traumatismo.

En el transcurso de los primeros días, la amnesia anterógrada es total y la amnesia retrograda puede extenderse hasta la infancia. En una nueva evaluación practicada varios meses después del traumatismo, generalmente se encuentra una amnesia lacunar que corresponde al componente retrogrado anterior al traumatismo y al periodo de inconsciencia y confusión, aunque puede persistir cierta amnesia residual, en especial episódica.

AMNESIA EN LAS DEMENCIAS

Uno de los trastornos neuropsicológicos sobresalientes de las demencias en general, son las alteraciones en los procesos de la memoria. De hecho, la amnesia es un criterio esencial en el diagnóstico de la demencia. En las llamadas demencias corticales, como la enfermedad de Alzheimer, la pérdida de la memoria para hechos recientes es el trastorno más precoz y prominente (Fleisher, Sowell, Taylor, Gamst, Petersen, Thal, 2007).

Estas perturbaciones se acentúan progresivamente y, se acompaña de desorientación espaciotemporal y desintegración general de los procesos cognoscitivos.

Se ha sugerido que estos pacientes tienen una capacidad de almacenamiento disminuida y una tasa de olvido más alta que la de los ancianos normales.

En pruebas de retención de palabras, la curva de memorización y la evocación diferida son muy pobres, y señalan, además de la afección de memoria de corto plazo, una alteración en la memoria de largo plazo, la cual se acentúa con la progresión de la enfermedad.

En las llamadas demencias subcorticales se ha propuesto que existe conservación de los procesos de registro y de almacenamiento de información, y una deficiencia marcada en la capacidad para evocar información o localizar huellas de memoria correctamente almacenadas (Cummings & Benson, 1984).

Otras entidades neurológicas que pueden dar lugar a alteraciones temporales o permanentes de la memoria son las encefalopatías infecciosas, tóxicas y metabólicas, y la anoxia, en las cuales se observa amnesia anterógrada masiva y amnesia retrograda variable.

AMNESIA EN TUMORES CEREBRALES

Los tumores profundos, mesodiencefalicos, los craneofaringioma, los tumores del III ventrículo, los teratomas hipotalámicos, los tumores del septum, etc., que invaden o comprimen estructuras límbicas, originan trastornos amnésicos similares a los descritos, dependiendo de las estructuras afectadas.

Cuando se lleva a cabo la evaluación de estos pacientes, en ocasiones es posible determinar si la deficiencia es predominantemente de retención, de codificación o de evocación. A manera de síntesis, a continuación se presenta una clasificación de los síndromes amnésicos (Cuadro 3.9).

Amnesia del hipocampo
Amnesia anterógrada grave sin confabulación
Amnesia retrograda parcial
Memoria inmediata conservada
Función intelectual conservada
Amnesia tipo Korsakoff
Amnesia anterógrada con confabulación
Amnesia retrograda
Confusión
Anosognosia
Amnesia frontal
Fallas de evocación
Confabulación
Problema de estrategias de memorización (metamemoria)
Amnesia global transitoria
Comienzo súbito

Amnesia anterógrada total durante el ictus
Preservación de identidad y conciencia
Duración variable: usualmente entre 1 y 10 horas
Dismnesias paroxísticas
Preservación de conciencia
Duración corta
Recuerdo o temporalidad de huellas de memoria
Amnesia en los TCE
Amnesia retrograda
Amnesia anterograda
Amnesia lacunar
Amnesia en las demencias
Corticales: compromiso de memoria de corto y de largo plazo
Defecto en la retención y almacenamiento de información
Subcorticales: defecto en la evocación de huellas de memoria
Amnesia en tumores cerebrales
Variable según las estructuras afectadas

Cuadro 3.9. Principales síndromes amnésicos